

ZUR PATELLALUXATION: TECHNIK DER KRANIALISATION DER TUBEROSITAS TIBIAE UND ERGEBNISSE

C. J. von Werthern

Central Kleintierpraxis, chirurgische Praxis, CH – 6210 Sursee, +41 41 921 72 33

1. EINLEITUNG

Die Patellaluxation wird vorallem bei kleinen Hunderassen diagnostiziert, kann aber auch bei grossen Hunden auftreten. Bei grossen wie bei kleinen Hunderassen tritt eine Patellaluxation häufiger nach medial als nach lateral auf (1). Die Einteilung einer Patellaluxation erfolgt nach der Gradierung von PUTNAM (1968) (2) in Grade I - IV. Die mediale bzw. laterale Versetzung der Tuberositas tibiae in Kombination mit einer Sulcoplastie der Trochlea femoris stellt die Standardmethode zur chirurgischen Korrektur der Patellaluxation dar. Das osteotomierte Knochenstück der Tuberositas tibiae ist bei der konventionellen Methode relativ klein. Seine Versetzung erfolgt seitlich und kaudal zur ursprünglichen Position, wodurch sich der retropatelläre Druck postoperativ erhöht.

Die neue Operationstechnik (3, 4) kombiniert die konventionelle seitliche Versetzung der Tuberositas tibiae mit einer zusätzlichen Kranialisation derselben. Hierdurch reduziert sich der retropatelläre Druck postoperativ und das Patellaligament mit der Patella wird parallel verschoben. Die Patienten beginnen deshalb schneller ihr Bein nach der Operation zu benutzen. Diese Technik lässt sich bei allen Schweregrade der Patellaluxation anwenden.

2. MATERIAL UND METHODEN

Das zu operierende Bein wird komplett geschoren und aseptisch zur Operation vorbereitet. Der Patient wird in Rückenlage auf dem Operationstisch positioniert. Beim Abdecken des Beines mit vier sterilen Tüchern ist darauf zu achten, dass diese möglichst weit proximal gelegt werden und das Sprunggelenk frei ist. Bei der später

erfolgenden Überprüfung des Sitzes der Patella intraoperationem darf die Abdeckung keinen falschen Zug ausüben.

Es wird eine mediale und eine laterale Arthrotomie des Kniegelenkes durchgeführt.

Als nächstes wird eine zweistufige Osteotomie der Tuberositas tibiae mit einem geraden Minisägeblatt, wie es für die Holzbearbeitung erhältlich ist, durchgeführt.

Um eine kraniale Versetzung der Tuberositas tibiae und damit des geraden Kniescheibenbandes zu erreichen, muss die achsial ausgerichtete Osteotomie leicht schräg angelegt werden (siehe Abb. 1). Bei der Schnitfführung muss der Sulcus extensorius und der kranialen Rand des Meniskus identifiziert werden um einen Schädigung dieser Strukturen zu vermeiden.

Die zweite hierzu senkrecht verlaufende Osteotomie der Tuberositas tibiae erfolgt ca. 1 - 2 cm distal des Ansatzes des geraden Kniescheibenbandes (siehe Abb. 1).

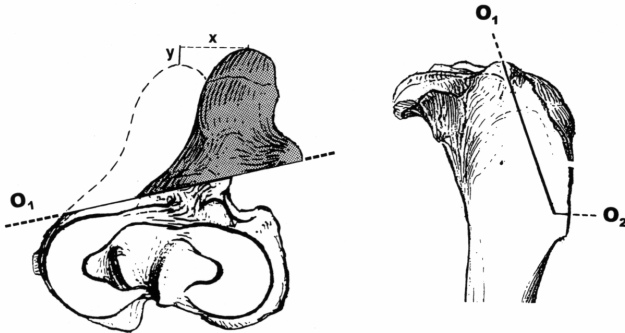
Die Tuberositas tibiae wird nach proximal hochgeklappt und es wird mit einem Sägeblatt eine Keilvertiefung der Trochlea femoris nach SLOCUM (5) durchgeführt. Bei Hunden, die jünger als 5 Monate alt sind, kann eine Chondroplastie nach FLO (6) durchgeführt werden. Hierbei wird der Knorpel seitlich eingeschnitten und zurückgeklappt und mit einer Hohlmeisselzange die Trochlea vertieft. Die Knorpellasche wird danach wieder zurückgelegt.

Das Kniegelenk muss auf etwaige Kreuzbandrupturen inspiziert werden.

Das osteotomierte Stück der Tuberositas tibiae wird nun in die gewünschte Position nach seitlich und kranial versetzt und mit einem Kirschnernagel fixiert. Bei genügender Korrektur der Tuberositas tibiae sollte die Patella bei gestrecktem Knie und gebeugtem Tarsus weder mit Innenrotation noch mit Aussenrotation aus der Trochlea springen. Ist man mit der Position zufrieden, wird die Drahtzuggurtung mit einem weiteren Kirschnernagel und einem Draht vervollständigt. Besteht nach der endgültigen Fixation noch ein Trend zur Luxation nach einer Seite, können Weichteilkorrekturen durchgeführt werden. Diese bestehen aus einer Faszienraffung oder/und einem Entlastungsschnitt in der Faszie der gegenüberliegenden Seite.

Abbildung1

Osteotomieverlauf für eine laterale und kraniale Versetzung der Tuberositas tibiae



RESULTATE

Mit der beschriebenen Technik wurden am Tierspital Zürich 20 operierte Fälle retrospektiv durchschnittlich nach 15 Monaten evaluiert (4). Bei den 16 Hunden und 4 Katzen traten in 15 Fällen eine mediale und in 5 Fällen eine laterale Patellaluxation auf. 63% der operierten Patienten waren zum Zeitpunkt der Nachkontrolle lahmheitsfrei, 27 % gelegentlich lahm. Die arthrotischen Gelenksveränderung schritten mässig voran, es konnte jedoch keine Korrelation zum klinischen Verlauf hergestellt werden. Bis auf einen Besitzer waren alle mit dem Erfolg der Operation zufrieden.

ZUSAMMENFASSUNG

Die Operationstechnik der Kranialisierung der Tuberositas tibiae kombiniert die konventionelle mediale bzw. laterale Versetzung der Tuberositas tibiae mit einer Kranialisierung derselben. Hierdurch verringert sich der retropatelläre Druck. Da die meisten Patienten zum Zeitpunkt der Operation femoro-patelläre Chondromalazie aufweisen, führt diese Druckentlastung zu einem frühzeitigen Gebrauch des Beines nach der Operation. 16 Hunde und 4 Katzen, die mit der beschriebenen Technik operiert wurden, wurden retrospektiv untersucht. Hierbei zeigte sich das postoperativ 63% lahmheitsfrei und 27% der Patienten gelegentlich lahm waren. Die mässige Zunahme der arthrotische Kniegelenkveränderungen korrelierte nicht mit dem klinischen Verlauf.

LITERATUR

1. HAYES A. G., R. J. BOUDRIEU, L. L. HUNGERFORD (1994): Frequency and distribution of medial and lateral patellar luxation in dogs: 124 cases. JAVMA, 205, 216 - 219
2. PUTNAM R. W.(1968):Patellar luxation in the dog. MS Thesis, University of Guelph, Ontario.
3. SCHMÖCKEL H. G., P. M. MONTAVON (1993): Versetzung der Tuberositas tibiae mit einer Kranialisierung bei der Patellaluxation beim Hund. Kleintierpraxis 38, 805 - 808.
4. KOCH D. A., P.M. MONTAVON (1997): Klinische Erfahrungen bei der Therapie der Patellaluxation des Kleintieres mittels Sulkoplastie und seitlicher und kranialer Versetzung der Tuberositas tibiae. Schweizer. Arch. Tierheil. 139, 259 - 264.
5. SLOCUM B., D. SLOCUM , T. DEVINE (1982): Wedge recession for treatment of recurrent luxation of the patella. Clin. Orthop. 164, 48.
6. FLO G. L. (1969): Surgical correction of a deficient trochlear groove in dogs with severe congenital patellar luxations utilizing a cartilage flap and subchondral grooving. MS Thesis, Michigan State University, East Lansing, Michigan.